

УДК 616-091. 8

## УДОСКОНАЛЕННЯ КАРМІНУ МАЙЄРА ЯК ПЕРСПЕКТИВНИЙ ПІДХІД ЩОДО ГІСТОЛОГІЧНОГО ФАРБУВАННЯ ТКАНИН РИБ

М.С. Козій, І.М. Шерман, В.Г. Пелих

Херсонський державний аграрний університет

*Наведено дані практичного застосування альтернативного методу фарбування тканин гідробіонтів. Показана доцільність використання модифікованого карміну Майєра, порушено питання подальшого впровадження пропису гістологічного барвника в дослідницьку практику.*

Мета фарбування в мікроскопічній техніці полягає в тому, щоб різні компоненти клітин і тканин, також екзогенні матеріали проявлялися більш чітко: у цілому ряді випадків фарбування зумовлене так званою “адсорбцією” барвника тканинними структурами. Для досягнення бажаного результату звичайно використовують один або комбінацію кількох барвників одночасно або послідовно, щоб виявити більше число тканинних елементів при фарбуванні в додаткові кольори. Відзначено, що не існує якого-небудь загального методу, що дає змогу щонайкраще виявляти всі елементи тканини одночасно [4]. Розроблено й успішно застосовують методи, за якими можна диференційовано фарбувати до чотирьох компонентів (спеціальні методи фарбування еластину й колагену виявляють також ядра й цитоплазму) [1, 2].

Нині залежно від мети дослідження гістологи застосовують досить великий арсенал барвників, однак у повсякденній практиці їхня кількість зведена до мінімуму. Більшість дослідників одержують про тканину лише орієнтовну інформа-

цію — без виявлення особливих елементів клітин і тканин. Сутність такого методу полягає лише у фарбуванні ядра, клітинних меж і цитоплазми, враховуючи при цьому здатність тканини до фарбування.

Вважають, що щільні тканини вимагають тривалого часу фарбування; м'які — навпаки. Гадаємо, що керуватися винятково цим підходом не можна. Для досягнення оптимального ефекту фарбування необхідно підібрати пропис барвника відповідно до структур тканин і їхніх особливостей його адсорбувати, щоб, по можливості уникнути регресивного фарбування. Сутність процесу полягає в тому, що зріз зафарбовується не оптимально (прогресивно), а перефарбовується. Надалі його необхідно диференціювати, тобто рятувати від надлишку барвника: це може негативно позначитися на подальшій здатності тканини сприймати барвник.

### МАТЕРІАЛИ ТА МЕТОДИ

В основу роботи лягли результати експериментальних досліджень, проведених

протягом 2006–2008 рр. на базі кафедри рибництва РЕФ ДВНЗ “Херсонський ДАУ”. Як експериментальний матеріал для постановки досліджень був проведений аналіз ефективності фарбування деякими барвниками, також здійснено практичне застосування нового ефективного гістологічного барвника для тканин гідробіонтів.

### РЕЗУЛЬТАТИ ДОСЛІДЖЕНЬ ТА ЇХ ОБГОВОРЕННЯ

Наші спостереження свідчать, що оптимальний ефект досягається не так маніпуляціями за рахунок тимчасового фактора, як індивідуальним підбором типу й пропису барвника (а за необхідності і його концентрації у розчині). Так, для фарбування клітинних меж і ядер клітин застосовували залізний гематоксилін за Гейденгайном або кислий гемалаун Майєра. Ці барвники дають гарні результати лише у випадку тонких, не більше 4 мк зрізів. У пофарбованих клітинах добре проглядаються тонкі структури ядра, що дає можливість проведення цитологічних досліджень. В інших випадках, особливо якщо необхідно одержати контрастне фарбування для одержання якісних мікрофотознімків, застосовували кислий гематоксилін за Ерліхом або за Бемером–Шморлем.

Показано можливість скорочення часу фарбування клітинних ядер в 1,5–2 рази за рахунок підвищення температури барвного розчину [1, 4]. Вважаємо, що таким технологічним прийомом потрібно користуватися з великою обережністю: за підвищення температури інтенсивність фарбування звичайно не підвищується, а падає внаслідок термічного розкладання фарби. Клітинні межі і ядра при цьому мають слабо коричневий або рожевий відтінок замість інтенсивного синього або фіолетового. З метою посилення насиченості кольору відтінку пофарбованих органодів рекомендуємо не підвищувати температуру розчину барвника, а трохи підсилити реакцію “підсинення”, тобто реакцію взаємодії адсорбованого тканиною гематоксиліну й 1%-го нашатирного спирту.

Іноді потрібний ефект досягається тривалим промиванням гістологічних

зрізів (до кількох годин) у водопровідній воді, що має слаболужну реакцію [3]. Позитивні результати одержують набагато швидше, додаючи 8–10 крапель 5% розчину нашатирного спирту в 200 мл води. При цьому посиніння відбувається майже миттєво.

Набагато частіше й краще для інтенсивного фарбування ядер і клітинних меж використовуємо кармін (кармінову кислоту). Перевага цього барвника полягає в тому, що при обробці досить товстих (8–12 мк) зрізів гістологічна картина залишається виразною й придатною до біометричної обробки: кармін практично не офарблює цитоплазму.

Показана перевага використання спиртових розчинів карміну, оскільки їхні барвні властивості сильніше водних [2]. Відповідно до думки більшості дослідників, у гістологічній практиці доцільно застосовувати пропис Майєра. Склад розчину карміну за цим прописом такий:

кармінова кислота ..... 1 г;  
хлористий алюміній ..... 0,5 г;  
хлористий кальцій ..... 4,0 г;  
70%-й етанол..... 100 мл;  
саліцилова кислота..... 0,2 г.

Загальний час фарбування: 15–30 хв.

Апробація пропису Майєра й подальше порівняння результатів власних досліджень із результатами інших авторів показали, що у всіх випадках ядра клітин на пофарбованих зрізах середнього мозку строкатого товстолобика проглядаються не зовсім чітко (рис. 1).

Дослідним шляхом доведено, що незначне підвищення вмісту основних компонентів у розчині барвника зумовлює посилення його барвних властивостей, цьому значною мірою також сприяє заміна 70%-го етанолу на його ректифікат. Таким чином, модифікований пропис спиртового карміну Майєра має такий склад:

кармінова кислота..... 2 г;  
хлористий алюміній .... 1 г;  
хлористий кальцій ..... 5 г;  
96%-й етанол ..... 100 мл;  
саліцилова кислота ..... 0,5 г.

Загальний час фарбування: 5–7 хв.

Перед використанням рекомендуємо розчин барвника двічі профільтрувати,

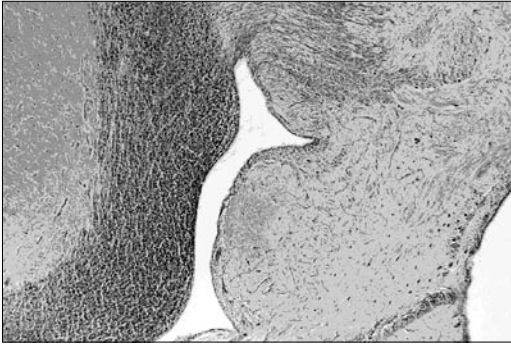


Рис. 1. Фрагмент середнього мозку строкатого товстолобика: Кармін Майєра,  $\times 80$

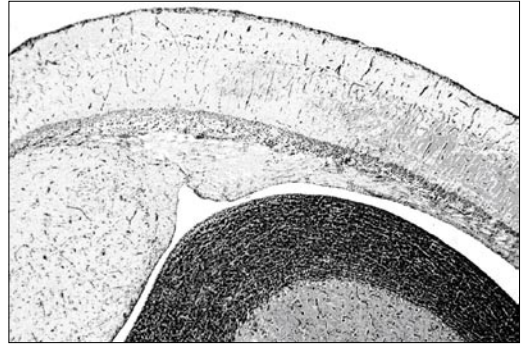


Рис. 2. Фрагмент середнього мозку строкатого товстолобика. Кармін Майєра в модифікації М.С. Козія,  $\times 80$

оскільки взаємодія надлишку хлористого алюмінію з карміною кислотою призводить до випадання дрібнодисперсного осаду.

Слід зазначити, що спиртовий розчин карміну в нашій модифікації фарбує ядра й клітинні межі з однаковою інтенсивністю, що є позитивною якістю й вигідно відрізняється від результатів фарбування за Майєром (рис. 2).

Якщо бажано пофарбувати тільки ядра, у розчин варто додати 2–2,5% крижаної оцтової кислоти.

## ВИСНОВКИ

Запропонований барвник клітинних ядер і клітинних меж простий у виготовленні, недорогий, дає змогу досить швидко фарбувати гістологічні зрізи (у середньому в 4 рази швидше, ніж кармін Майєра). Результати фарбування тканин новим гістологічним барвником за інтенсивністю перевершують оригінальні.

Модифікація спиртового розчину карміну Майєра може бути рекомендована для використання в мікроскопічній техніці тканин гідробіонтів.

## ЛІТЕРАТУРА

1. Волкова О.В., Елецкий Ю.К. Основы гистологии и гистологической техники. 2-е изд. — М.: Медицина, 1982. — 304 с.
2. Лилли Р. Патогистологическая техника и практическая гистохимия. — М.: Мир, 1969. — 423 с.
3. Ромейс Б. Микроскопическая техника. — М.: Изд. иностранной литературы, 1954. — С. 57–61.
4. Роскин Г.И., Левинсон Л.Б. Микроскопическая техника. — М.: Советская наука, 1957. — С. 25–83.

## УСОВЕРШЕНСТВОВАНИЕ КАРМИНА МАЙЕРА КАК ПЕРСПЕКТИВНЫЙ ПОДХОД В ОКРАШИВАНИИ ТКАНЕЙ РЫБ

М.С. Козий, И.М. Шерман, В.Г. Пелих

Приведены данные практического применения альтернативного метода окрашивания тканей гидробионтов. Показана целесообразность использования модифицированной прописи кармина Майера, поднят вопрос дальнейшего внедрения гистологического красителя в исследовательскую практику.

## IMPROVEMENT OF THE CARMINE OF MAYER AS THE PERSPECTIVE METHOD OF COLOURING OF TISSUES OF FISHES

M. Koziy, I. Sherman, V. Pelyh

Data of practical application of an alternative method of colouring of tissues of hydrobionts are cited. The expediency of use modified receipt Mayer's carmine is shown, the question of the further introduction of histologic dye in research practice is brought up.